

Perital

4mg

Cyproheptadinhydrochlorid

Kunde: Brömstrup, Maren (1221)
Patientenname: Jake
Tierart: Katze
Rasse:

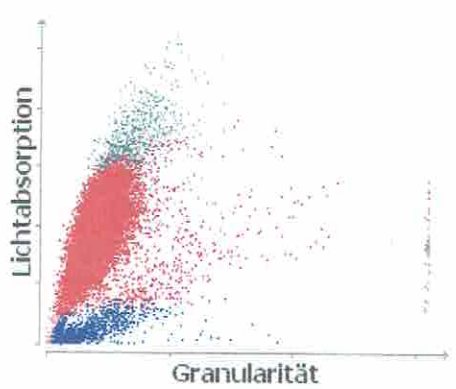
Geschlecht: kastriert
Gewicht:
Alter: 8 Jahre
Tierärztin/Tierarzt: Praxis

Kleintierpraxis
Dr. med. vet. W. Stührenberg
Hermann-Ehlers-Str. 16 -18
49082 Osnabrück -Sutthausen
Tel. 0 541 - 998 667 10

Test	Ergebnis	Referenzbereich	NIEDRIG	NORMAL	HOCH
LaserCyte (9. September 2015 11:31)					
RBC	6,71 x10 ¹² /L	5.00 - 10.00			
HCT	31,5 %	30.0 - 45.0			
HGB	10,8 g/dL	9.0 - 15.1			
MCV	47,0 fL	41.0 - 58.0			
MCH	16,1 pg	12.0 - 20.0			
MCHC	34,3 g/dL	29.0 - 37.5			
RDW	19,7 %	17.3 - 22.0			
%RETIC	* 0,7 %				
RETIC	* 44,0 K/μL	3.0 - 50.0			
WBC	* 11,91 x10 ⁹ /L	5.50 - 19.50			
%NEU	* 42,0 %				
%LYM	* 37,0 %				
%MONO	* 13,2 %				
%EOS	* 7,2 %				
%BASO	* 0,6 %				
NEU	* 5,00 x10 ⁹ /L	2.50 - 12.50			
LYM	* 4,40 x10 ⁹ /L	0.40 - 6.80			
MONO	* 1,58 x10 ⁹ /L	0.15 - 1.70			
EOS	* 0,86 x10 ⁹ /L	0.10 - 0.79			HOCH
BASO	* 0,07 x10 ⁹ /L	0.00 - 0.10			
PLT	> 286 K/μL	175 - 600			
MPV	12,2 fL				
PDW	32,1 %				
PCT	0,35 %				

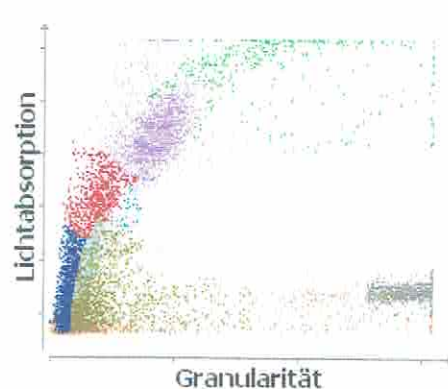
WBC abnormale Verteilung (WD)
PLT Aggregiert vorhanden (PA)

RBC-Durchlauf



■ RBC ■ RETICS ■ PLT ■ RBC-Frag ■ Dubletten
■ QualiBeads

WBC-Durchlauf



■ NEU ■ LYM ■ MONO ■ EOS ■ BASO
■ PLT AGG ■ WBC-Frag ■ uRBC ■ QualiBeads





Kunde: Nottelle OS-Land (1869)
Patientenname: Jake
Tierart: Katze
Rasse:

Geschlecht:
Gewicht:
Alter: 8 Jahre
Tierärztin/Tierarzt: Werner
Stührenberg

Kleintierpraxis
Dr. med. vet. W. Stührenberg
Hermann-Ehlers-Str. 16 -18
49082 Osnabrück -Sutthausen
Tel. 0 541 - 998 667 10

Test	Ergebnis	Referenzbereich	NIEDRIG	NORMAL	HOCH
Catalyst Dx (9. September 2015 11:57)					
GLU	4,22 mmol/L	3.95 - 8.84			
CREA	99 µmol/L	71 - 212			
TP	87 g/L	57 - 89			
ALT	53 U/L	12 - 130			
ALKP	23 U/L	14 - 111			





Mitteilung / Information

09.09.2015

Anbei eine Mitteilung/Information bezüglich Ihres Patienten

Jake (EKH)
der/des Frau Maren Brömstrup, Goldbreede 3, 49078 Osnabrück.

Vorbericht..... :

- 1.) Hauptvorstellungsgrund: Katze heute inappetenz
- 2.) auch weil V.a. chronischen Katzenschnupfen, Vorbehandlung: Arnike und Meschede Medikation: Marbocyl und Bisolvon, vor 6 Tagen mit stronghold behandelt, bisher ohne Erfolg

allgemeine Untersuchung....:

Habitus..... : obB
Ernährungszustand..... : mässig
Haltung..... : obB
Gang..... : obB
Schnauze/Nase..... : Eitriger Ausfluss Bds
Sh..... : blassrosa
KFZ..... : prompt
Maul/Zunge..... : obB
Zähne/Zahnfleisch..... : viele fehlende Zähne, Caninus unten rechts frakturiert,
Rachen/Tonsillen..... : soweit einsehbar hervortretende Lymphfollikel
Augen..... : OD: obB / OS: obB
Ohren..... : bds. trockenes Cerumen, v.a. Ohrmilben
Lymphknoten..... : mandibular Lks deutlich vergrössert
Hals/Halsgefäße..... : obB
Herz..... : Herzgeräusch III/VI bds. P.Max: re betont, systolisch
Puls..... : obB
Lunge..... : inspiratorisches Atemgeräusch
Abdomen..... : obB
Analkanal/Analdrüsen..... : obB
Genitalien..... : obB
Mammae..... : obB
Haut/Fell..... : hochgradig Nissen
Gliedmaßen/Krallen/Ballen... : obB
Temp..... : obB

Diagnose..... : V.a. chronischer Katzenschnupfen , cerminöse Otitis externa bds (V.a. Ohrmilben),
V.a. Cardiomyopathie, alte Caninus FX UK Re
Differentialdiagnose..... : Herzgeräusch infolge Anämie?

Therapie..... : hier : Bisolvon sc, Tolfedine sc, Convenia sc; für daheim: , inhalieren 2x tgl 10 min
mit NaCl, Ohrreiniger und Surolan, Advocate
weiteres Vorgehen..... : siehe Therapie
Kontrolle..... : in 7 Tagen
Prognose: : gut-fraglich

Für Rückfragen stehen wir gerne zur Verfügung

Wir bedanken uns für das Vertrauen, dass Sie unserer Praxis entgegen gebracht haben und freuen uns auf
weitere gute Zusammenarbeit.

Mit freundlichen Grüßen

(Administrator)